第17卷 第5期 海 洋 与 湖 沼 Vol. 17, No. 5
1986 年 9 月 OCEANOLOGIA ET LIMNOLOGIA SINICA Sept., 1986

河蚌人工育珠手术后的细胞分裂与损伤组织的修复

石安静 张 矛
(四川大学，成都)

吴中文 李之香
(四川省安岳珍珠生产科学研究所)

提要 本文研究了河蚌珍珠囊细胞的分裂繁殖和育珠蚌在人工手术后，其损伤组织的修复情况。研究表明，未作育珠手术的蚌，无论是在外套膜的内、外表皮细胞中，抑或在结缔组织细胞中，均未见到细胞分裂之迹象；从作过育珠手术蚌的组织切片中，观察到了旺盛的有丝分裂活动，损伤组织的修复，即是由结缔组织细胞的有丝分裂来完成之。

珍珠是由育珠蚌体内的珍珠囊分泌珍珠质而形成的。因此深入研究育珠蚌体内珍珠囊细胞的生长、分裂、分泌等生物学问题，将有助于提高珍珠的产量和质量。

关于珍珠囊的形成，国内外都有一些研究报道[2,9,11]，但是，关于珍珠囊形成过程中的细胞生物学问题却研究不多。实际上，珍珠形成速度与插入的外套膜细胞特别是育珠蚌体内珍珠囊细胞的生长，繁殖、分泌等关系最为密切；其质量与育珠蚌在人工育珠手术后，对损伤组织的修复及形成的珍珠囊的形状又密切相关。因此，本文着重研究了珍珠囊细胞的分裂繁殖和育珠蚌在人工手术后，其损伤组织的修复情况。

一、材料和方法

实验用湖南洞庭湖产的三角帆蚌（*Hyriopsis Cumingii*）作材料，分别于5月与10月进行人工育珠手术时，各作一批试验。为利于切片观察，在育珠蚌外套膜的结缔组织中，先植入一个直径约2 mm的圆形石蜡核，随后插入一小块约3×3 mm大小的外套膜外表皮的细胞小片．于手术后10,15,20,30天分别在插核部位的外套膜上，取5×4 mm左右的组织块，用Bouin氏液固定，石蜡包埋，切片厚6—8 μm，用苏木精-伊红染色。

另外，再选未作手术的同龄蚌，取相同部位的外套膜，用同样的方法固定、切片、染色，以便对照。

二、结 果

1．从未作育珠手术的蚌所取材料制作的标本，无论是在外套膜的内、外表皮细胞中，

收稿日期：1983年9月5日。

还是在结缔组织细胞中，均未见到细胞分裂的迹象，细胞核的体积都较小，呈圆形或椭圆形，被苏木精染成深而较均匀的蓝色(图版 I：A，箭头所指)。

2. 从作过育珠手术的蚌所取材料制作的组织切片中，观察到了旺盛的有丝分裂活动。表现为多数细胞核的体积增大，染色质形成了不同程度的小体，可以看到在有丝分裂过程中，前、中、后、末各期的图象(图版 I：B，C，D)。

在育珠蚌结缔组织中植入的外套膜细胞小片的上皮细胞，有很旺盛的有丝分裂活动，除典型的各期分裂相较多外，大多数细胞核中都能见到小棒状的染色体。染成深蓝色的间期核极少（图版 I：B，D)。而在育珠蚌外套膜的内外表皮细胞中，几乎看不到分裂相。然而在其结缔组织中，虽能观察到一定数量的分裂相，但周围的其它细胞，绝大多数是染色深、体积较小的间期核（图版 I：E，大箭头所指为有丝分裂相，小箭头所指为间期核)。

3. 从人工育珠手术后不同时间所取材料制作的标本中，对有丝分裂细胞的数量进行比较，以手术 10 天后取材的标本分裂相最多；15 天次之；20 天再次之；30 天的标本已看不到分裂相。

在育珠手术 10—15 天后取材的标本中，还观察到插入的外套膜细胞小片与育珠蚌结缔组织已经愈合。由于植入的细胞小片比其结缔组织染色较深，所以，虽经过 10—15 天，但仍能看出两者之间的界线(图版 I：F，G，箭头所指处)。同时，还观察到在育珠蚌结缔组织中，在石蜡核周围形成了一圈层数较多，排列紧密的细胞层，而靠近石蜡核最内层植入的外套膜细胞小片的上皮细胞中，有很多正在进行有丝分裂的细胞，表明由于这些上皮细胞通过有丝分裂而增殖后，才逐渐形成了一圈单层的珍珠囊上皮细胞。

手术后 15 天取材的标本，与手术后 10 天取材的标本相比，石蜡核周围的密集细胞圈的细胞层数减少，而细胞密度进一步增大。只在密集细胞层中，才有分裂相；其它结缔组织细胞中，则未观察到分裂相。这表明，密集细胞层的形成，是由于育珠蚌结缔组织细胞有丝分裂的结果，与损伤组织的修复密切相关。因为在未插入细胞小片的地方，由于人工手术时造成小孔隙，在其深处也清楚地出现有多层具有分裂活动的、密集的细胞将孔隙修复(图版 I：H，箭头所指处)。这说明，在育珠蚌体内，其损伤组织的修复，是由结缔组织细胞进行有丝分裂来完成的。从多数标本看来，育珠蚌损伤组织的修复在 20 天左右完成，但不同个体、不同损伤时间其修复能力亦各异。5 月手术的蚌与 10 月手术的蚌相比，前者细胞有丝分裂相较多，损伤修复能力也较强，珍珠囊形成的速度也较快。

同时还可看出，损伤面积愈小，修复愈快；损伤孔隙的伤损面越平整光滑，所形成的珍珠囊的形状也越平整光滑。

在大量的切片标本中，无论是作过人工育珠手术的还是未作育珠手术的标本，均未见到细胞核拉长成肾形或“∞”字形的无丝分裂图象。

三、讨 论

1. 体细胞分裂的方式，一般分为无丝分裂和有丝分裂两种。一些学者认为，无丝分裂普遍存在于各类动植物的正常组织中[8]，但有的认为，无丝分裂简单而迅速，对组织损伤的修复是有益而经济的[5]。另一些学者则认为，无丝分裂是在少数情况下发生的，多见

于衰老或病态的细胞[1]。还有的认为，象缢蛏、泥蚶这类软体动物，只有无丝分裂而无有丝分裂[6]。

从我们的实验来看，河蚌，随着年龄的增加，贝壳逐渐增大，附在贝壳上的外套膜的面积亦必然增大，所以在蚌的生长过程中，外套膜是属于不断增殖的组织。但是，我们制作了大量正在迅速生长的蚌的外套膜石蜡切片，却看不到细胞增殖的图象。我们认为，这可能是由于其细胞分裂期较短，而又在细胞分裂数量不多的情况下，就看不到分裂相。我们曾用在外套膜内注射秋水仙素，以空气干燥制备染色体的方法，观察到了相当数量的染色体[3]。这表明，河蚌外套膜细胞在正常生长情况下，是进行有丝分裂的。

然而，河蚌在人工育珠手术后，其损伤组织在进行修复的过程中，就有大量的细胞进入增殖周期，即使不注射秋水仙素，用普通的石蜡切片方法，也能观察到相当多的有丝分裂图象；而在大量的切片中，却没有观察到无丝分裂的图象。这表明，河蚌的外套膜，无论是在正常生长时，抑或在珍珠囊形成时以及损伤组织的修复过程中，都是以有丝分裂方式进行细胞增殖的。

我们认为，对某些生物来说，在人工创伤后，其机体在损伤组织进行修复的过程中，利用细胞大量增殖的时机，来研究细胞的增殖方式，是一种较好的方法。因为，运用这种方法，可以在某些动物组织器官的细胞分裂数量不多或分裂期较短时，不易观察到细胞增殖的情况下，而有较多的分裂相供观察研究。

2. 从损伤组织修复和珍珠囊形成的情况看来，珍珠囊上皮细胞的形成，是由在损伤的结缔组织的外缘先形成几层密集的细胞来进行修复的(图版 I: H，箭头所指处)，其后在最外层的细胞逐渐形成上皮细胞，进而形成珍珠囊[2]。若手术时在结缔组织中造成的孔隙多、大，创伤面不平整光滑，就会形成凹凸不平、形状极不规则的珍珠囊，其所生产出的珍珠是劣质的畸形珠。所以人工育珠创口针的前端最好是接近圆形，锋利而不要有锯齿。手术时，最好是一次刺成，尽量避免来回拉扯和多次搅动。同时，制备外套膜细胞小片时，也应尽量减少细胞的损伤，并用营养液保护细胞，以防止细胞离体后由于渗透压改变等因素，而引起细胞受损害或死亡。如将这种受伤或死亡细胞植入育珠蚌体后，将会影响珍珠的质量。此外，送入细胞小片以后的整圆操作，对珍珠囊和珍珠的形状均起着重要的作用。

3. 在对人工手术后不同时间取材的标本进行比较时，观察到手术后 10 天取材的标本，分裂相很多，15 天较少，20 天更少，30 天已看不到分裂相了。这说明，人工育珠手术后的前 10 天左右，是蚌体珍珠囊形成和创伤修复的主要时期，应对蚌加强营养供应和管理，以利于手术的成功和避免蚌的体质受到影响。

另外把 5 月与 10 月手术的蚌进行比较，5 月手术的蚌，细胞有丝分裂更旺盛，损伤组织修复也较快，这可能与蚌体内分泌的促进细胞分裂的物质有关。我们在对河蚌外套膜进行组织培养时发现[4]，春季容易培养成功，夏、秋季较难，冬季培养细胞几乎不能生长。这两者虽然是离体与不离体的不同情况，但其内在原因可能是相同的。

4. 在育珠蚌养殖的管理工作中，有些研究者提出，在手术后一个月内最好每天检查一次死亡和脱片情况，以便及时补片[10]。从我们的实验结果来看，绝大多数育珠蚌在手术后 10 天时，插入的外套膜细胞小片与育珠蚌结缔组织已完全愈合，所以检查脱片的工作，

在手术 10 天后可不再进行，这不仅可以节省劳力，同时也可减少人为对蚌开启过多而造成不良影响。有的研究者提出，有核珍珠施术蚌，其休复期确定在 10—12 天左右[7]，这一建议正与我们上述试验结论是相吻合的。

参 考 文 献

[1] 中国科学院动物研究所细胞室编，1978。细胞。科学出版社，105—116 页。
[2] 石安静等，1985。三角帆蚌珍珠囊形成的研究。水产学报 **85**(3): 247—253。
[3] 石安静，1980。我国几种淡水珍珠蚌染色体的研究。四川大学学报 **80**(4): 169—175。
[4] 石安静，1983。河蚌外套膜的组织培养。水产学报 **83**(2): 153—157。
[5] 吴素萱，1955。关于细胞的无丝分裂。科学通报 **55**(1): 77—79。
[6] 汪德耀，1957。海洋无脊椎动物细胞的非有丝分裂的研究。厦门大学学报 **57**(1): 149—159。
[7] 张元培，1975。淡水珍珠养殖技术。湖南人民出版社，97—99 页。
[8] 郑国锠，1980。细胞生物学。人民教育出版社，281—282 页。
[9] 俞豪祥，1985。三角帆蚌外套膜及珍珠囊的组织学初步观察。动物学杂志 **85**(1): 1—3。
[10] «淡水养殖珍珠»编写组，1974。淡水养殖珍珠。上海人民出版社。33—34 页。
[11] 町井 昭，1968。真珠袋形成に関する组織学的研究。国立真珠研報 **13**: 1489—1539。
[12] Katsuhiko WADA, 1976. Number and gross morphology of chromosomes in the Pearl, Oyster *Pinctada fucata* Gould, collected from two regions of Japan. *VENUS* **35** (1): 9—14。

THE CELL DIVISION AND THE REPAIR OF INJURED TISSUE AFTER OPERATION ON FRESHWATER SHELL FOR CULTIVATING PEARL

Shi Anjing, Zhang Mao

(Sichuan University, Chengdu)

Wu Zhongwen and Li Zhixiang

(Institute of Pearl, Anyue, Sichuan)

Abstract

By inserting paraffin nucleus and mentle piece of graft shell into mantle of freshwater shell (*Hyriopsis Cumingii*) for cultivating pearl, drawing on material of the shell mantle at regular intervals and preparing sections, the mode of cell division and the repair of injured tissue in the course of pearl sac formation has been studied. It has been observed that in the repair course of injured tissue of the shell a lot of cells enter the division cycle. And all observed divisions are mitoses, no amitosis is observed. There are more mitotic figures in the specimens ten days after the operation than fifteen or twenty days after the operation. No mitotic figure was observed thirty days after the operation. About ten days after the operation, the wound healed, the inserted mentle piece and the connective tissue of the shell became integrative. Twenty-five or thirty days after the operation (at 20°C) pearl sal epithelial cells began to grow. The repair ability of injured tissue was greater for the shell if the operation was carried out in May than in October.

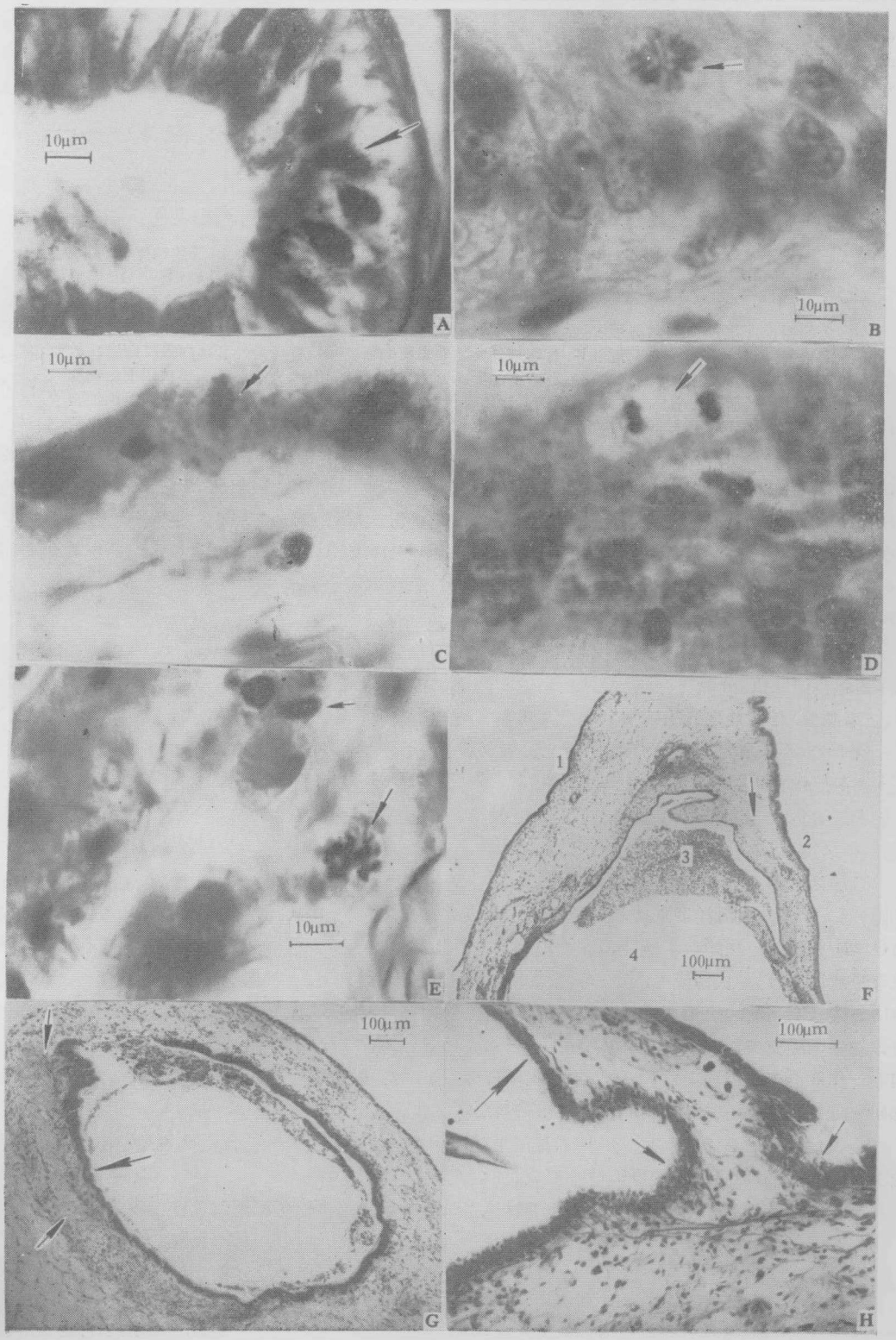
10μm
A
10μm
B
10μm
C
10μm
D
10μm
E
1
2
3
4
100μm
F
100μm
G
100μm
H

图 版 说 明

三角帆蚌外套膜组织切片

A. 未作育珠手术的外套膜切片，箭头示表皮细胞中的间期核； B. 手术 10 天的切片，箭头示表皮细胞中的前期分裂相； C. 手术 10 天的切片，箭头示表皮细胞中的中期分裂相； D. 手术 10 天的切片，箭头示表皮细胞中的末期分裂相； E. 手术 10 天的切片，箭头示结缔组织中的有丝分裂相； F. 手术 10 天的切片，示插入的细胞小片与育珠蚌结缔组织愈合情况。箭头所指为小片细胞与育珠蚌结缔组织的界线(1. 育珠蚌外套膜外表皮细胞； 2. 育珠蚌外套膜内表皮细胞； 3. 游走于中央的细胞小片细胞； 4. 石蜡核。)； G. 手术 15 天的切片，大箭头示石蜡核周围由细胞有丝分裂而形成的密集细胞圈，小箭头所指为染色较深的细胞小片细胞，仍与育珠蚌结缔组织细胞有所区别； H. 手术 20 天的切片，大箭头示大部分创口处已形成了单层的珍珠囊上皮细胞，小箭头所指为创口孔隙深处正在对损伤组织进行修复的多层密集细胞。